

**EFEK HEPATOPROTEKTIF EKSTRAK ETANOL DAUN SENDOK (*Plantago major* L) PADA
TIKUS MODEL HEPATOTOKSIK : TINJAUAN ANATOMI DAN HISTOPATOLOGI**

Eman Sutrisna¹, Annisa A Fitriani¹, Setiawati¹, Islimsyaf A Salim², Ani M Maskoen³,
Muchtan Sujatno⁴, Herri S Sastramihardja⁴

¹Bagian Farmakologi dan Terapi, Fakultas Kedokteran dan Ilmu-Ilmu Kesehatan
Universitas Jenderal Soedirman Purwokerto, Indonesia

²Bagian Patologi Anatomi-RSUD Prof Dr Margono Soekarjo Purwokerto, Indonesia

³Laboratorium Genetika Molekuler, Unit Penelitian Kesehatan
Fakultas Kedokteran Universitas Padjadjaran Bandung, Indonesia

⁴Departemen Farmakologi dan Terapi
Fakultas Kedokteran Universitas Padjadjaran Bandung, Indonesia
Email: rahma24sutrisna@gmail.com (Eman Sutrisna)

ABSTRAK

Hepar merupakan organ yang berisiko mengalami kerusakan akibat berbagai obat maupun bahan kimia lingkungan yang masuk ke dalam tubuh dan dapat menimbulkan gangguan metabolisme dan homeostasis sistemik. Daun sendok (*Plantago major* L.) mengandung senyawa aktif yang memiliki efek antiinflamasi, antiapoptosis, antiproliferatif, antioksidan dan hepatoprotektif. Penelitian ini bertujuan untuk menganalisis efek pemberian ekstrak etanol daun sendok terhadap penurunan volume, massa dan perbaikan gambaran histopatologi hepar tikus Wistar (*Rattus norvegicus*) model hepatotoksik. Penelitian berupa eksperimental dengan desain *post test only with control group design*. Sebanyak 21 ekor tikus wistar (*Rattus norvegicus*) dibagi menjadi 3 kelompok perlakuan. Kelompok kontrol sehat (K0) diberi akuades, kelompok kontrol negatif (K1) diberi omeprazol dosis 10 mg/200 g BB tikus dan ciprofibrat 16 mg/200 gBB tikus/hari, dan kelompok intervensi (K2) diberi omeprazol dosis 10 mg/200 g BB tikus, ciprofibrat 16 mg/200 g BB tikus/hari, dan ekstrak etanol daun sendok 100 mg/200 g BB tikus. Derajat kerusakan hepar ditentukan menggunakan skor Manja Roenigk. Semua hewan coba dikorbankan dibawah pengaruh anestesi setelah perlakuan selama 2 bulan. Organ liver hewan coba diambil untuk pemeriksaan massa, volume dan histopatologi liver. Data massa dan volume hepar dianalisis secara statistika dengan Uji Kruskal-Wallis, dilanjutkan uji beda Mann-Whitney serta uji *one way* ANOVA untuk menganalisis perbedaan gambaran histopatologi hepar, dilanjutkan uji *post hoc*. Terdapat perbedaan bermakna rerata massa hepar, volume dan skor Manja roenigk antar kelompok perlakuan (nilai $p=0,000$; $0,001$; $0,000$; $\alpha<0,05$). Rerata massa hepar K0= $9,37\pm 0,63$; K1= $18,16\pm 1,72$ dan K2= $9,91\pm 3,86$. Rerata volume hepar K0= $9,71\pm 0,49$; K1= $16,71\pm 1,90$, dan K2= $11,57\pm 3,86$. Rerata skor Manja Roenigk K0= $108,42\pm 5,31$; K1= $362,29 \pm 19,31$, dan K2= $214,57\pm 215,00$. Pemberian ekstrak etanol daun sendok menurunkan massa dan volume hepar serta memperbaiki gambaran histopatologi hepar tikus model hepatotoksik secara bermakna.

Kata kunci: ekstrak etanol daun sendok, hepatoprotektif, histopatologi.

ABSTRACT

Liver is the organ which has risk of injury cause by various drugs or chemical substance in the body. It can cause disturbance on metabolize and systemic homeostasis. Plantago major L. has a lot of active substances, that show antiinflammatory, antiapoptosis, anti proliferative, antioxidant, and hepatoprotective effect. This study was to evaluate the effect of ethanol extract of Plantago major L. on reduction of liver volume, liver mass and improvement of histopathologic appearances in hepatotoxic rat (Rattus norvegicus) model. By experimental study and post test only with control group design, 21 of rats was divided in to 3 groups. Group K0 as a healthy control group that be given aqudest per oral. Group K1 as a negative control was given omeprazole 10 mg/200 g BW rat and ciprofibrat dose 16 mg/200 g BW rat/day per oral. Group K2 was given omeprazole 10 mg/200 g BW rat and ciprofibrat dose 16 mg/200 g BW rat/day and Plantago major L. 100 mg/200 g BW rat/day per oral. They were killed after 2 month intervention under anesthetic. Samples from each liver were collected for volume, mass, and histopathology assessment. Degree of liver destruction was determined by using Manja Roenigk Score. The difference of histopathology appearance between groups of the study were tested by statistic analysis One Way Anova and Post Hoc Tukey and also Kruskal-Wallis for mass and volume followed by Pos Hoc test Mann-Whitney. There were significantly difference of liver mass, volume, and Manja Roenigk score between groups (p -value=0.000; 0.001; 0.000; α <0.05). The average of liver mass are K0= 9.37±0.63; K1=18.16±1.72 and K2=9.91±3.86. The average of liver volume are K0=9.71±0.49; K1=16.71±1.90 dan K2=11.57±3.86. The average of Manja Roenigk score are K0=108.42±5.31; K1=362.29 ±19.31 and K2=214.57±215.00. This study can be concluded that administration of ethanol extract of Plantago major L. decrease liver mass, volume, and improved liver histopathological appearance significantly of hepatotoxic rat model.

Key words: extract of Plantago major L., hepatoprotective, histopathology.

Pendahuluan

Hepar merupakan organ yang berpotensi mengalami kerusakan akibat berbagai bahan kimia terapeutik maupun lingkungan karena fungsinya dalam proses metabolisme dan detoksifikasi bahan kimia yang masuk ke dalam tubuh. Kerusakan yang terjadi pada hepar akan menyebabkan terganggunya metabolisme di dalam tubuh sehingga menimbulkan gangguan homeostasis (Lu, 2006). Hepatotoksisitas akibat induksi obat menjadi penyebab utama pada sebagian kasus gagal hati dan transplantasi hati di Amerika dan negara barat lainnya (Price dan Wilson, 2006). Kasus gagal hati akibat induksi obat mencapai 50% dari keseluruhan kasus gagal hati di Amerika (Lee dkk., 2005; Grattagliano dkk., 2009).

Omeprazol dan ciprofibrat adalah agen yang memiliki potensi dalam menimbulkan efek samping berupa kerusakan hepar. Berbagai laporan kasus serta penelitian telah melaporkan bahwa omeprazol dapat meningkatkan kadar ALT dan AST serta ciprofibrat dapat memicu terjadinya stres oksidatif diikuti penurunan kadar antioksidan di hepar yang keduanya memicu kerusakan hepar (El-Matary dan Dalzell, 2005).

Daun sendok (*Plantago major* L.) adalah salah satu tanaman herbal Indonesia yang kini mulai banyak dimanfaatkan masyarakat. Daun sendok memiliki banyak senyawa aktif yang diduga memiliki efek yang bermanfaat sebagai agen hepatoprotektif. Selain efek hepatoprotektor, daun sendok juga mempunyai efek sebagai antiinflamasi, antiproliferatif, antiapoptosis, dan antioksidan (Turel dkk., 2009; Mao-ye dan Li-guo, 2011). Kandungan senyawa aktif daun sendok tersebut di antaranya berupa *ursolic acid*, *apigenin*, *luteolin*, *baicalein*, *aucubin*, dan *scutellarin* (Turel dkk., 2009). Pada beberapa penelitian, daun sendok menunjukkan efek hepatoprotektif terhadap hewan coba model hepatotoksik yang diinduksi CCl_4 serta memiliki efek antiproliferatif pada sel stellata hepar yang menghambat terbentuknya jaringan ikat fibrosis. Senyawa aktif *hispidulin*, *ursolic acid*, *apigenin*, *oleanic acid*, dan *luteolin* juga memiliki efek antioksidan yang dapat menekan kejadian stres oksidatif penyebab kerusakan hepar (Turel dkk., 2009).

Penelitian ini bertujuan untuk menganalisis efek pemberian ekstrak etanol daun sendok terhadap penurunan volume, massa dan perbaikan gambaran

histopatologi hepar tikus Wistar (*Rattus norvegicus*) model hepatotoksik obat omeprazol dan ciprofibrat secara subkronis.

Metode Penelitian

Penelitian ini menggunakan metode eksperimental dengan desain *post test only with control group design*.

Bahan dan Obat

Etanol 95%, diproduksi oleh Brata Chem, formalin, blok paraffin dan pewarna Hematoksin-eosin (HE). Omeprazol merk SOCID kapsul 20 mg diproduksi oleh PT SOHO, Jakarta. Ciprofibrat caplet 100 mg merk Modalim, diproduksi oleh PT Sanofi Synthelabo Ltd, Newcastle, UK.

Ekstrak Daun Sendok

Seluruh bagian tanaman daun sendok (akar, batang, daun, dan biji) dikeringkan hingga mencapai kadar air 10-14%, digiling menjadi serbuk simplisia dan diekstrak dengan metode maserasi menggunakan pelarut etanol 95%. Dosis ekstrak etanol daun sendok yang digunakan adalah 100 mg/200 g BB tikus.

Hewan Coba

21 tikus putih jantan galur wistar berumur rata-rata 2-3 bulan dengan berat badan rata-rata tikus 190-210 g digunakan sebagai hewan coba. Hewan

coba diaklimatisasi selama 1 minggu, kemudian secara acak (*random allocation*) dibagi menjadi 3 kelompok perlakuan. Kelompok I adalah kontrol sehat (K0) diberi akuades, kelompok II adalah kontrol negatif (K1) diberi omeprazol dosis 10 mg/200 g BB tikus dan ciprofibrat 16 mg/200 g BB tikus/hari, dan Kelompok III adalah kelompok uji (K2) diberi omeprazol dosis 10 mg/200 g BB tikus, ciprofibrat 16 mg/200 g BB tikus/hari, dan ekstrak etanol daun sendok 100 mg/200 g BB tikus. Semua hewan coba dikorbankan dibawah pengaruh anestesi setelah perlakuan selama 2 bulan. Organ liver hewan coba diambil untuk pemeriksaan massa, volume, dan histopatologi liver.

Pengukuran Massa dan Volume Liver

Segera setelah pembedahan, organ hepar diukur volumenya dengan prinsip Archimedes yaitu menggunakan gelas ukur yang berisi akuades. Jumlah air yang keluar dari bejana diukur dengan gelas ukur untuk menentukan volume hepar. Untuk menentukan massa, hepar ditimbang menggunakan timbangan digital.

Pemeriksaan Histopatologi

Sediaan hepar kemudian difiksasi dalam larutan formalin 10%, dibuat blok parafin dan selanjutnya

dibuat preparat histopatologi. Preparat dicat dengan pengecatan HE dan diamati di bawah mikroskop cahaya dengan perbesaran 400x. Pada setiap preparat diamati dalam 5 lapang pandang, setiap lapang pandang diamati gambaran 20 sel hepar. Kerusakan sel hepar ditentukan menggunakan skor gambaran histologis hepar modifikasi *Manja Roenigk*, yaitu dari 20 sel yang diamati pada tiap lapang pandang, jumlah sel normal dikalikan 1, sel dengan degenerasi parenkimatosa dikalikan 2, sel dengan degenerasi hidropik dikalikan 3, dan sel nekrosis dikalikan 4. Seluruh skor dijumlahkan hingga 5 lapang pandang sebagai nilai kerusakan hepar yang terjadi. Untuk mendapatkan hasil pemeriksaan yang andal (reliabilitas) dan sah (validitas), pembacaan preparat dilakukan oleh dua orang (interobserver) dan dihitung nilai *Kappanya*

Analisis Statistik

Data massa dan volume hepar dianalisis secara statistika dengan uji Kruskal-Wallis, dilanjutkan uji beda Mann-Whitney serta uji *one way ANOVA* untuk menganalisis perbedaan gambaran histopatologi hepar, dilanjutkan uji *post hoc*, menggunakan program SPSS versi 17.

Hasil

Massa dan Volume Hepar

Volume dan massa hepar terbesar adalah pada kelompok K1 yang dipapar dengan omeprazol dan ciprofibrat. Kemudian volume dan massa menjadi lebih rendah pada pemberian omeprazol dan ciprofibrat bersamaan dengan daun sendok pada kelompok K2. Massa dan volume terendah ada pada kelompok K0 dimana hanya diberikan Akuades.

Tabel 1. Data rerata massa dan volume hepar

Kelompok perlakuan	Rerata	
	Massa Hepar (gram)	Volume Hepar (mm ³)
K2 intervensi (ome-cipro-daun sendok)	12,10	11,57
K1 kontrol (ome-cipro)	18,16	16,71
K0 Kontrol (akuades)	9,37	9,71

Hasil uji normalitas data dengan *Shapiro-Wilk* menunjukkan bahwa data

massa terdistribusi secara normal, sedangkan data volume terdistribusi tidak normal. Setelah dilakukan transformasi data, data volume kelompok K0 masih menunjukkan sebaran yang tidak normal ($p=0,000$) sehingga untuk membandingkan volume hepar antar kelompok menggunakan uji nonparametrik *Kruskal-Wallis*. Hasil uji homogenitas varians (*Lavene test*) terhadap data massa hepar menunjukkan bahwa data massa memiliki varian yang tidak sama (nilai $p=0,002$) sehingga digunakan uji nonparametrik *Kruskal-Wallis* untuk membandingkan massa hepar antar kelompok.

Hasil uji nonparametrik *Kruskal-Wallis* terhadap variabel massa hepar didapatkan nilai $p=0,000$ ($p<0,05$) yang berarti terdapat perbedaan massa hepar tikus wistar yang bermakna antar kelompok. Hasil uji Mann-Whitney pada semua kelompok terdapat perbedaan yang bermakna (nilai p pada K0-K1=0,002; K0-K2=0,003; K1-K2=0,006), yang berarti ada perbedaan massa hepar tikus wistar yang bermakna antara kelompok kontrol sehat (K0) dengan kontrol negatif (K1), kelompok kontrol sehat (K0) dengan kelompok uji (K2 dan

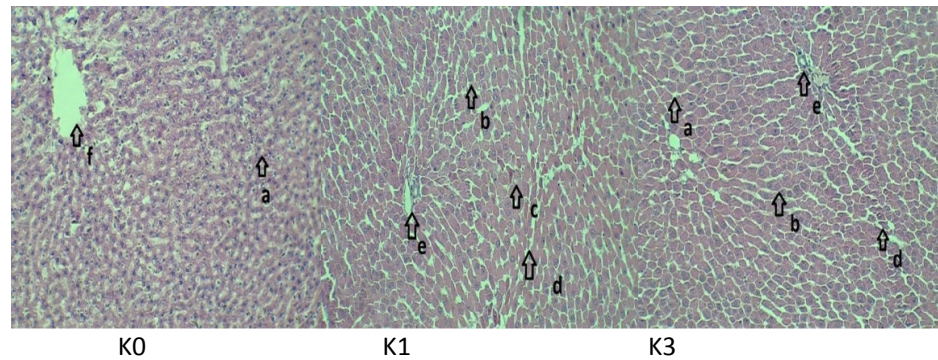
kelompok kontrol negatif (K1) dengan kelompok uji (K2).

Hasil uji nonparametrik *Kruskal-Wallis* terhadap volume didapatkan nilai $p=0,001$ ($p<0,05$) yang berarti terdapat perbedaan bermakna volume hepar tikus antar kelompok perlakuan. Hasil uji Mann-Whitney antara K0 dan K1, K0 dan K2, serta K1 dan K2, semuanya menunjukkan perbedaan yang bermakna volume hepar di antara kelompok perlakuan dengan nilai p pada K0-K1=0,001; K0-K2=0,016, dan K1-K2=0,010.

Hasil analisis statistik terhadap variabel massa dan volume hepar menunjukkan bahwa pemberian omeprazol dan ciprofibrat dapat meningkatkan massa dan volume hepar tikus putih secara bermakna dan pemberian ekstrak etanol daun sendok dapat menurunkan massa dan volume hepar tikus model hepatotoksik tersebut secara bermakna.

Gambaran Histopatologi

Terdapat perbedaan gambaran histopatologi hepar tikus wistar (*Rattus norvegicus*) di antara kelompok perlakuan sebagaimana tampak pada Gambar 1.



Gambar 1. Gambaran histopatologi hepar tikus putih, pengecatan hematoksilin eosin, pembesaran 100x. K0=kelompok kontrol sehat; K1=kontrol negatif; K3=kelompok uji daun sendok; a. hepatosit normal; b. hepatosit dengan degenerasi parenkimatosisa; c. hepatosit dengan degenerasi hidropik; d. nekrosis; e. sinusoid; f. V. sentralis.

Pada kelompok kontrol K0 menunjukkan dominasi kondisi hepatosit yang normal, sedikit ditemukan sel yang mengalami kerusakan berupa degenerasi parenkimatosisa. Kelompok kontrol K1 yang diberi omeprazol dan ciprofibrat menunjukkan banyaknya jumlah kondisi hepatosit nekrosis disertai beberapa sel hepatosit yang mengalami degenerasi parenkimatosisa dan hidropik. Degenerasi parenkimatosisa digambarkan dengan adanya sel hepatosit yang membengkak (ukuran lebih dari normal) dan sitoplasma bergranul merah sebagai pertanda terjadinya penumpukan protein. Tampak gambaran hepatosit yang mengalami degenerasi hidropik yang ditandai dengan adanya pembengkakan sel dan sitoplasma yang jernih. Inti hepatosit yang nekrosis dapat

terlihat lebih kecil, kromatin dan serabut retikuler menjadi berlipat-lipat. Inti menjadi lebih padat (piknotik) yang dapat hancur bersegmen-segmen (karioreksis) dan kemudian sel menjadi eosinofilik (kariolisis) (Kumar dkk., 2010).

Gambaran histopatologi kelompok uji K2 yang diberi omeprazol, ciprofibrat dan daun sendok ditemukan sel hepatosit yang mengalami degenerasi parenkimatosisa disertai beberapa sel yang mengalami degenerasi hidropik dan nekrosis.

Pada pengamatan dengan menggunakan metode skor gambaran histologis hepar modifikasi *Manja Roenigk* ditemukan bahwa tingkat kerusakan sel yang paling berat terjadi pada kelompok kontrol K1 (omeprazol dan ciprofibrat) dibandingkan kelompok

uji yang mendapatkan ekstrak etanol daun sendok.

Tabel 2. Data rerata, standar deviasi, dan uji normalitas hasil skoring gambaran histopatologi dengan skor *Manja Roenigk* dari setiap kelompok

Kelompok perlakuan		Rerata \pm SD	<i>Shapiro-Wilk</i> (p)
Skor <i>Manja Roenigk</i>	K2 intervensi (ome-cipro-daun sendok)	214,57 \pm 215,00	0,742
	K1 kontrol (ome-cipro)	362,29 \pm 19,31	0,141
	K0 kontrol (akuades)	108,42 \pm 5,31	0,838

Hasil uji normalitas data dengan *Shapiro-Wilk* menunjukkan bahwa data skor *Manja Roenigk* terdistribusi normal. Hasil uji varian menunjukkan skor *Manja Roenigk* memiliki varians yang sama sehingga untuk membandingkan gambaran histopatologi hepar antar kelompok perlakuan dilakukan analisis statistik menggunakan *one way ANOVA*. Hasil uji *one way ANOVA* terhadap skor *Manja Roenigk* didapatkan nilai $p=0,000$ ($p<0,05$) yang berarti terdapat perbedaan bermakna derajat kerusakan hepar tikus wistar di antara kelompok perlakuan. Dilanjutkan dengan uji *Post Hoc Tukey* yang hasilnya menunjukkan ada perbedaan bermakna antara kelompok kontrol sehat (K0) dengan kelompok kontrol negatif (K1) (nilai $p=0,000$; $\alpha=0,05$), antara kelompok kontrol sehat (K0) dengan kelompok uji (K2) (nilai $p=0,000$; $\alpha=0,05$), dan antara kelompok kontrol negatif (K1) dengan

kelompok uji K2 (nilai $p=0,000$; $\alpha=0,05$), yang berarti bahwa pemberian omeprazol dan ciprofibrate dapat menyebabkan kerusakan sel hepatosit yang berbeda secara bermakna dengan kelompok kontrol sehat (akuades) dan pemberian ekstrak etanol daun sendok dapat memperbaiki secara bermakna kerusakan hepar yang terjadi meskipun belum mencapai kondisi seperti pada kelompok kontrol sehat.

Pembahasan

Hepar merupakan organ utama yang memetabolisme dan mendetoksifikasi semua bahan kimia termasuk obat yang masuk ke dalam tubuh. Hepar sangat beresiko untuk mengalami kerusakan akibat efek bahan-bahan kimia tersebut (Lu, 2006). Kerusakan yang terjadi bisa melalui mekanisme toksisitas langsung, konversi suatu ksenobiotik menjadi toksin aktif

oleh hepar, atau akibat reaksi imunologik. Kerusakan hepar yang terjadi akibat bahan kimia atau obat dikaitkan dengan mekanisme kerja enzim oksidator penting dalam hepar yakni sitokrom p-450. Enzim p-450 bekerja mengkatalisis biotransformasi obat atau bahan kimia menjadi metabolit yang tidak aktif atau kurang aktif, tetapi pada beberapa jenis obat, metabolit yang terjadi memiliki sifat lebih aktif dan toksik sehingga dapat menginduksi terjadi lesi atau kerusakan sel hepar. Kerusakan yang terjadi pada sel hepar juga diperankan oleh adanya *glutathion* yang juga berperan dalam metabolisme di hepar (Lu, 2006).

Omeprazol dan ciprofibrat adalah obat yang berpotensi menimbulkan efek samping berupa kerusakan sel hepar. Omeprazol meningkatkan kadar ALT dan AST sebagai respon adanya sel atau jaringan hepar yang rusak seperti peradangan, nekrosis, atau perubahan permeabilitas sel (El-Matary dan Dalzell, 2005). Mekanisme hepatotoksisitas akibat omeprazol dapat terjadi melalui beberapa jalur, yaitu berhubungan dengan dosis (*dose-dependent*). Semakin tinggi dosis maka semakin tinggi risiko terjadinya kerusakan sel hepar.

Omeprazol merupakan *pro-drug* yang dimetabolisme oleh enzim oksidator menjadi bentuk sulfonamide tetrasiklik yang bersifat lebih aktif. Metabolit aktif ini dapat secara langsung memicu nekrosis pada mitokondria dan menurunkan kemampuan GSH sebagai antioksidan. Jalur yang kedua adalah melalui reaksi imunologi yang ditandai dengan adanya aktivasi sel kuffer dan sel imun lain sehingga menyebabkan suatu reaksi inflamasi dan lesi sel yang diperantarai pembebasan sitokin. Pada jalur ini juga terjadi induksi TNF- α , induksi apoptosis, inhibisi fungsi mitokondria, dan pembentukan neoantigen (Lee dkk., 2005; Grattagliano dkk., 2009).

Ciprofibrat merupakan obat anti dislipidemia yang dapat memicu stress oksidatif yang diikuti penurunan kadar antioksidan di hepar dan memicu kerusakan hepar. Ciprofibrat merupakan salah satu dari golongan *peroxisome* proliferasi yang pada beberapa penelitian telah terbukti menginduksi perubahan morfologi dan kanker pada hepar. Ciprofibrate menginduksi terjadinya hepatomegali yang dihubungkan dengan proliferasi peroksisom, induksi retikulum endoplasma, dan enzim sitosol.

Hepatomegali ini menandakan keadaan hiperplasi sekunder dan hipertrofi dari sel hepatosit. Ciprofibrate menyebabkan perubahan berat dan ukuran pada hepar pada beberapa hari awal pemberian dan menjadi menetap pada minggu ke dua. Jika pemberian dilanjutkan maka kerusakan akan terus berkembang menjadi nodul neoplastik dan gambaran karsinoma hepatoselular (Martinsen dkk., 2005).

Sebagai Peroksisom proliferasi, ciprofibrate juga menghambat *glutathione peroxidase* dan antioksidan hepar, memicu proliferasi peroksisom. Proliferasi peroksisom yang persisten berhubungan dengan peningkatan H₂O₂ dan penurunan *scavenger* radikal bebas sehingga memicu stres oksidatif yang berdampak pada terjadinya peroksidasi lipid dan oksidasi DNA yang merusak DNA. H₂O₂ merupakan penginduksi NF-kappa B sebagai agen antiapoptosis dan tumor promotor (Martinsen dkk., 2005; Claude dkk., 2005; Perkins, 2004).

Daun Sendok adalah salah satu tanaman herbal Indonesia yang kini mulai banyak dimanfaatkan masyarakat. Daun Sendok memiliki berbagai senyawa aktif yang diduga berperan sebagai agen hepatoprotektif melalui efeknya sebagai antiinflamasi, antiproliferatif,

antiapoptosis, dan antioksidan (Turel dkk., 2009; Mao-ye dan Li-guo, 2011).

Hasil penelitian ini menunjukkan bahwa daun sendok dapat menurunkan massa dan volume hepar tikus model hepatotoksik akibat pemberian omeprazol dan ciprofibrat. Penurunan ini menunjukkan adanya suatu perbaikan arsitektur hepar pada kelompok uji yang diberi ekstrak etanol daun sendok. Senyawa dalam daun sendok yang memiliki efek antioksidan akan menghambat kerusakan sel hepar akibat reaksi stres oksidatif ciprofibrate dan meningkatkan jumlah antioksidan yang ditekan oleh omeprazol sehingga hepar dapat memperbaiki jaringan yang mengalami degenerasi. Efek antiinflamasi ekstrak etanol daun sendok dapat menghambat reaksi inflamasi yang diinduksi oleh omeprazol dan efek antiproliferatif berperan untuk menghambat hiperproliferasi sel hepatosit akibat induksi ciprofibrate sehingga menghambat peningkatan massa dan volume hepar. Demikian pula efek terhadap perbaikan gambaran histopatologi hepar, ekstrak etanol daun sendok dapat memperbaiki kerusakan sel hepatosit tikus model hepatotoksik. Pada hasil penelitian ini ditunjukkan dengan skor *Manja Roenigk* yang lebih

kecil pada kelompok uji dibandingkan dengan kelompok kontrol negatif ($K_2 = 214,57 \pm 215$: $K_1 = 362,29 \pm 19,31$) dan secara statistik perbedaan ini bermakna ($p\text{-value} = 0,000$). Hasil penelitian ini memperkuat hasil penelitian Türel dkk. (2009) tentang efek hepatoprotektif daun sendok pada tikus yang diinduksi CCl_4 yang hasilnya menunjukkan bahwa daun sendok dapat memperbaiki kerusakan hepar tikus yang diinduksi karbon tetraklorida (Türel dkk., 2009).

Efek farmakologis ekstrak etanol daun sendok terutama diperankan oleh senyawa *ursolic acid*, *apigenin*, *lutheolin*, *baicalein*, *scutellarin* dan *aucubin*. *Ursolic acid* menghambat sintesis *cyclooxygenase-2* (COX-2) dan prostaglandin (PG) yang berperan dalam reaksi inflamasi serta menghambat jalur transduksi pada protein kinase C yang memediasi respon imun (Neto, 2011). *Apigenin* dapat menghambat katalisasi biosintesis COX-2 (Ringbom dkk., 2001), mengatur regulasi prostaglandin dan NO melalui jalur regulasi NF-kappa B, memblok pembebasan dan produksi IL-1 β , TNF, dan IL-8 pada LPS, menghambat stimulasi produksi LPS yang menginduksi produksi sitokin proinflamasi pada monosit dan makrofag, melalui inaktivasi NF-kappa B dengan mensupresi

fosforilasi sub unit p65, serta menghambat NF-kappa B pada makrofag (Nicholas dkk., 2007; Seelinger dkk., 2008).

Lutheolin dapat mensupresi jalur NF-kappa B dan inhibisi pada substansi proinflamasi dan secara *in vivo* telah terbukti menghambat produksi serum TNF- α dan menghambat asam arakidonat (Ueda dkk., 2002). *Baicalein* menghambat produksi IL-1 β dan TNF- α pada sel mast melalui inhibisi jalur aktivasi NF-kappa B dan fosforilasi dan degradasi (Jung dkk., 2007). *Aucubin* menginhibisi ekspresi gen COX-2 dengan memblok aktivitas ikatan DNA C/EBP β DNA, menghambat produksi TNF- α dan memblok degradasi I-kappa B, mensupresi NF-kappa B dan mereduksi AST dan ALT. *Scutellarin* menghambat LPS yang diinduksi oleh NF-kappa B dan TNF- α and IL-1 β (Jun-Qin dkk., 2011).

Efek antiproliferatif ekstrak etanol daun sendok diperankan oleh *baicalein* yang bekerja dengan menghambat akumulasi kolagen dan menghambat sintesis PDGF- β reseptor dan menghambat aktivasi sel stelata melalui *down* regulasi PDGF- β reseptor. *Baicalein* juga mensupresi aktivasi sel ito yang berperan dalam proses pembentukan fibrosis. Untuk efek

antiapoptosis, ekstrak etanol daun sendok selain memiliki *baicalein* juga *ursolic acid* dan *apigenin*. *Baicalein* meningkatkan Bcl-2/Bax, menghambat pembebasan *cytokrome C*, mensupresi fosforilasi I κ B α , ERK, dan JNK serta menghambat aktivasi molekul-molekul yang menginduksi NF-kappa B. *Baicalein* juga menurunkan ROS. *Ursolic acid* menurunkan ROS dan menurunkan ekspresi NF-kappa B. *Apigenin* berperan sebagai *scavenger* ROS (Tilak dkk., 2006).

Efek antioksidan ekstrak etanol daun sendok yang sangat penting dalam menghambat kerusakan sel hepar akibat reaksi stres oksidatif terutama diperankan oleh senyawa hispidulin, *baicalein*, *oleanic acid* dan *luteolin*. *Luteolin* berperan dalam meningkatkan antioksidan, termasuk kadar Vit A, Vit C, dan β -karoten (Seelinger dkk., 2008). *Baicalein* dan hispidulin berefek menurunkan deplesi *glutation* (Lu dkk., 2010) dan menghambat ekspresi gen iNOS serta menginduksi metalloprotein yang bertindak mirip *glutation* dalam melindungi tubuh dari zat-zat toksik. (Chang dkk., 2002).

Kesimpulan

Pemberian ekstrak etanol daun sendok menurunkan massa dan volume hepar serta memperbaiki gambaran

histopatologi hepar tikus model hepatotoksik secara bermakna.

Ucapan Terima Kasih

Penelitian ini dilaksanakan atas dukungan dari berbagai pihak, di antaranya Dekan Fakultas Kedokteran dan Ilmu-Ilmu Kesehatan Universitas Jenderal Soedirman (FKIK Unsoed) Purwokerto, Komisi Etik Penelitian Fakultas Kedokteran Universitas Padjadjaran (FK Unpad) Bandung, Bagian Farmakologi dan Terapi FKIK Unsoed, Bagian Farmakologi dan Terapi FK Unpad, Bagian Patologi Anatomi FKIK Unsoed, Bagian Patologi Anatomi FK Unpad dan pihak lain yang tidak dapat dituliskan. Kepada semua pihak yang terlibat dan mendukung pelaksanaan penelitian ini, kami menyampaikan terima kasih.

Daftar Pustaka

- Chang, W.H., Cheng, C.H., Lu, F.J., 2002. Different effects of baicalein, baicalin and wogonin on mitochondrial function, glutathione content and cell cycle progression in human hepatoma cell lines. *Planta Med.*, 68(2):128-32.
- Claude, M.C., Giuliana, M.A., Trombetta, J.M., Peters, F.J., Gonzalez, Rosangela, A.C., 2005. Differences in cell proliferation

- in rodent and human hepatic derived cell lines exposed to ciprofibrate. *Cancer Lett.*, 222(2): 217-26.
- El-Matary, W., Dalzell, M. 2005. Omeprazole-induced hepatitis. *Pediatr Emerg Care*, 21:529-30.
- Grattagliano, I., Russmann, S., Kullak-Ublick, G.A., 2009. Current concepts of mechanisms in drug-induced hepatotoxicity. *Curr Med Chem.*, 16: 3041-53.
- Jung, H., Hall, C.K., Ha, T., Li, C., Krishnaswamy, G., Chi, D.S. 2007. Baicalein inhibits IL-1 β and TNF- α -induced inflammatory cytokine production from human mast cells via regulation of the NF- κ B pathway. *CMA*, 5(5):1-10.
- Jun-Qin, M., Hui, M., Dan, Z., Run, W., Yue, Z., 2011. Scutellarin inhibits LPS-induced pro-inflammatory cytokine expression in BV2 cells. *Academic Journal of Second Military Medical University*, 11: 1235-8.
- Kumar, V., Cotran, R.S., Robbins, S.R., 2010. *Buku ajar patologi*. Edisi ke-7. Jakarta: EGC.
- Lee, J.H., Wang, C.J., Kuo, H.C., Chou, F.P., Jean, L.F., Tseng, T.H., 2005. Induction apoptosis of luteolin in human hepatoma HepG2 cells involving mitochondria translocation of Bax/Bak and activation of JNK. *Toxicol Appl Pharmacol.*, 203(2):124-31.
- Lu, F.L., 2006. *Toksikologi dasar; asas, organ sasaran, dan penilaian resiko*. Edisi ke-2. Jakarta: UI-Press.
- Lu, J., Wu, D., Zheng, Y., Hu, B., Zhang, Z., Ye, Q., Liu, C., Shan, Q., Wang, Y., 2010. Ursolic acid attenuates D-galactose-induced inflammatory response in mouse prefrontal cortex through inhibiting AGEs/RAGE/NF- κ B pathway activation. *Cereb. Cortex.*, 20(11):2540-8.
- Mao-ye, W., An, Li-guo, 2011. Effects of *Plantago major* L. seeds extract on endurance exercise capacity in mice. *J Medicinal Plants Res.*, 5(9):1659-63.
- Martinsen, T.C., Zahlens, K., Bakke, I., Aamo, T., Chen, D., Sandvik, A.K., Waldum, H.L., 2005. Ciprofibrate stimulates the gastrin-producing cell by acting luminally on antral PPAR- α . *Am J Physiol Gastrointest Liver Physiol.*, 289:G1052-G62.
- Neto, C.C., 2011. Ursolic acid and other pentacyclic triterpenoids: anticancer activities and occurrence in berries. *Berries Cancer Prev.*, 2:41-9.
- Nicholas, C.S., Batra, M.A., Vargo, O.H., Voss, M.A., Gavrilin, Mark, D., 2007. Apigenin blocks lipopolysaccharide-induced lethality in vivo and proinflammatory cytokines expression by inactivating NF- κ B through the suppression of p65 phosphorylation. *J Immunol.*, 179:7121-7.

- Perkins, N.D., 2004. NF-kB: tumor promoter or suppressor? *Trends Cell Biol.*, 14(2):64-9.
- Price, S.A., Wilson, L.M., 2006. *Patofisiologi; konsep klinis proses-proses penyakit*. Jakarta: EGC.
- Ringbom, T., Huss, U., Stenholm, A., Flock, S., Skattebol, L., Perera, P., Bohlin, L., 2001. COX-2 inhibitory effects of naturally occurring and modified fatty acids. *J Nat Prod.*, 64(6):745-9.
- Seelinger, G., Merfort, I., Christoph, M., 2008. Schempp anti-oxidant, anti-inflammator and anti-allergic activities of luteolin. *Planta Med.*, 74(14):1667-77.
- Tilak, J.C., Devasagayam, T.P.A., Adhikari, S., Lele, R.D., Kon, T., Handa, O., Naito, Y., Yoshikawa, T., 2006. Cellular membrane protection against reactive oxygen species by *Terminalia arjuna* and its active component baicalein. *J Clin Biochem Nutr.*, 39(2):75-87.
- Turel, I., Ozbek, H., Erten, R., Oner, A.C., Cengiz, N., Yilmaz, O., 2009. Hepatoprotective and anti-inflammatory activities of *Plantago major* L., *Indian J Pharmacol.*, 41(3):120-4.
- Ueda, H., Yamazaki, C., Yamazaki, M., 2002. Luteolin as an anti-inflammatory and anti-allergic constituent of *perillafrutescens*, *Biol. Pharm. Bull.*, 25(9):1197-202.